SDD 226 : Sujet n°X

Spécialité : Neurologie

Date : 16/01/2024
Auteur : Nolwenn BILLET (DES de neurologie - ECN 2022)
Relecteur(s) : Lucie-Lou VIAL (EDN 2024 MAR Toulouse)

Domaine d'apprentissage principal	Iconographie
Domaine d'apprentissage secondaire	Urgence vitale
Item(s) en lien avec la station	N°340 Accidents vasculaires cérébraux
Situation(s) de départ en lien avec la station	SDD 226 (anomalie du cerveau à l'examen d'imagerie médicale) SDD 233 (identifier/reconnaître les différents examens d'imagerie)
Matériel nécessaire à la station	Iconographie (IRM)
Contexte de la station	Analyse d'un résultat d'imagerie et discussion d'une prise en charge thérapeutique en urgence.

ECOS TACFA
INSTRUCTIONS POUR LE/LA CANDIDAT.E

Contexte :
Vous êtes neurologue de garde en USINV.
Vous venez de recevoir Madame M, âgée de 72 ans, adressée par les pompiers et qui présente une hémiplégie gauche, anesthésie de l'hémicorps gauche et une négligence de l'hémicorps gauche apparues brutalement et ayant débuté 1h30 auparavant d'après son mari présent sur les lieux.

Constantes : FC 89 bpm, TA 209/104, SpO2 96% en air ambiant, glycémie 7,8 mmol/L.

Elle a pour antécédents une hypertension artérielle, une dyslipidémie et une prothèse de hanche à droite opérée il y a 5 ans.

Dans ce contexte, vous avez demandé en urgence une imagerie dont vous venez d'obtenir les résultats.

Consignes :
Vous avez 8 minutes pour :

- Analyser les iconographiques présentées (type – fenêtre – séquences - incidences - injection)
- Enoncer et justifier votre diagnostic

Vous ne devez pas :

- Rédiger d'ordonnance
- Enoncer la prise en charge

Attention : Vous avez 8 minutes. Au signal sonore, passez à la station suivante.

Il s'agit d'une station sans patient standardisé.

ECOS TACFA
GRILLE D'EVALUATION

Consigne(s) à l'évaluateur :

Aptitudes cliniques		
Rubrique 1 : Analyse sémiologique de l'iconographie et hypothèse diagnostique		
1.	Identifie des iconographies d'IRM	1 pt
2.	Énonce l'absence d'injection de gadolinium	1 pt
3.	Énonce que les iconographies 1 - 2 - 3 - 4 sont en coupe transversales et l'iconographie 5 est en coupe frontale	1 pt
4.	Identifie sur l'iconographie 1 une séquence de diffusion	1 pt
5.	Identifie un hypersignal droit sur l'iconographie 1	1 pt
6.	Identifie sur l'iconographie 2 une séquence T2*	1 pt
7.	Identifie l'absence d'anomalie sur l'iconographie 2	1 pt
8.	Identifie l'obstruction de l'artère cérébrale moyenne droite	1 pt
9.	Identifie sur l'iconographie 3 une séquence T2 FLAIR	1 pt
10.	Énonce l'absence d'anomalie sur l'iconographie n°3	1 pt
11.	Identifier la présence d'un mismatch FLAIR-diffusion	1 pt
12.	Identifie sur l'iconographie 4 une séquence 3D TOF	1 pt
13.	Identifie une obstruction proximale de l'artère	
14.	Conclut que l'AVC n'est pas hémorragique en s'appuyant sur l'image 3	1 pt
15.	Énonce le diagnostic d'AVC ischémique sylvien droit	1 pt
Communications et attitudes		

1.	**8. APTITUDE À FAIRE LA SYNTHÈSE DES DONNÉES**	1 pt

Performance Insuffisante 0 point	**Performance Limite** 0,25 point	**Performance Satisfaisante** 0,5 point	**Performance Très Satisfaisante** 0,75 point	**Performance Remarquable** 1 point
N'arrive pas à faire ressortir les éléments nécessaires pour clarifier le problème	Fait ressortir les éléments nécessaires pour clarifier le problème quelquefois sans les justifier	Fait ressortir les éléments nécessaires pour clarifier le problème et justifie son raisonnement	Fait ressortir les éléments positifs et négatifs pour clarifier le problème et justifie son raisonnement	Agit avec assurance et sans erreur

<u>Éléments de rétroaction :</u>

Face à un déficit neurologique brutal, l'hypothèse vasculaire avec un AVC doit toujours être évoqué en urgence. En fonction des disponibilités des hôpitaux le patient peut être adressé directement en USINV ou bien aux urgences les plus proches pour réaliser une imagerie.

Cette dernière est obligatoire avant d'envisager un traitement, l'IRM cérébrale est l'examen de première intention avec séquences Diffusion (et ADC), FLAIR, TOF, T2* +/- une séquence injectée permettant de visualiser les TSA.

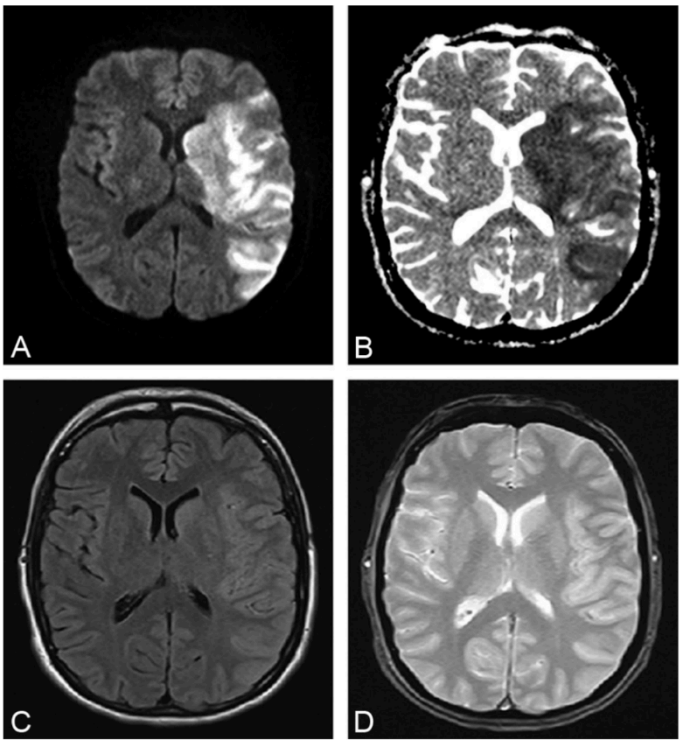

Fig. 27.11. B Séquences IRM visualisant l'infarctus cérébral : infarctus cérébral sylvien gauche à la phase précoce.
A. Hyperintensité en séquence de diffusion. B. Hypointensité (œdème cytotoxique) en séquence ADC (coefficient apparent de diffusion). C. Imagerie subnormal en séquence FLAIR. D. Absence d'anomalie en séquence T2*.
(Source : CEN, 2019.)

Malheureusement, l'IRM n'est pas toujours disponible et peut donc être remplacée (dans un premier temps) par un scanner sans et avec injection pour l'analyse des TSA.

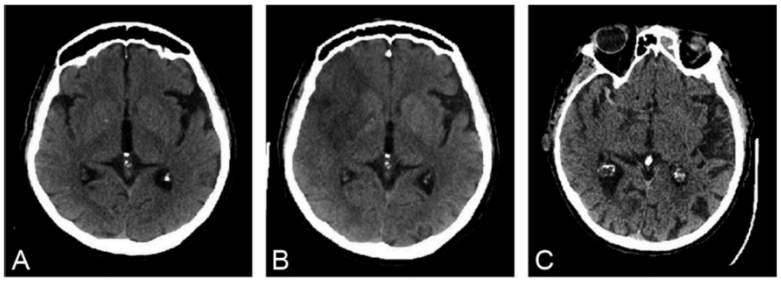

Fig. 27.10. B Signes précoces d'ischémie cérébrale en scanner : infarctus cérébral sylvien droit.
A. Scanner cérébral normal. B. Hypodensité systématisée au territoire sylvien, effacement partiel du noyau lenticulaire et effacement des sillons corticaux hémisphériques droit. C. Hyperdensité spontanée de l'artère cérébrale moyenne droite (signe de la sylvienne blanche).
(Source : CEN, 2019.)

La prise en charge en urgence repose sur une hospitalisation en neurovasculaire et la prise en charge des ACSOS en premier lieu. Ensuite en fonction de l'étiologie de l'AVC peuvent-être réalisées en l'absence de contre-indication des thérapies de reperfusion (thrombolyse IV et thrombectomie par voie endovasculaire). Ces dernières peuvent être réalisées seules ou en combinaison.

B: Admission en USINV et mesures associées	• Positionnement: 0 à 30° • Perfusion: Sérum salé iso • TA – Absence Thrombolyse: 220/120 mmHg – Post-TLY ou TM: 185/110 mmHg – Lutte contre l'hypotension • Glycémie: > 0,5g/l et < 1,8 g/l • Température < 38°C • SaO2> 94 % • Fréquence cardiaque à contrôler	• Surveillance NIHSS • Surveillance Vigilance • Bilan déglutition • Nursing • Prévention TVP – Compression pneumatique intermittente – ou HBPM précoce • Pas d'antibiothérapie préventive • Pas d'antiépileptique préventif

Fig. 27.13. **A** **Stratégie thérapeutique de la phase aiguë de l'infarctus cérébral. A. Recanalisation par thrombolyse et/ou thrombectomie mécanique. B. Mesures associées mises en place au sein de l'unité neurovasculaire.**
(Source : CEN, 2019.)